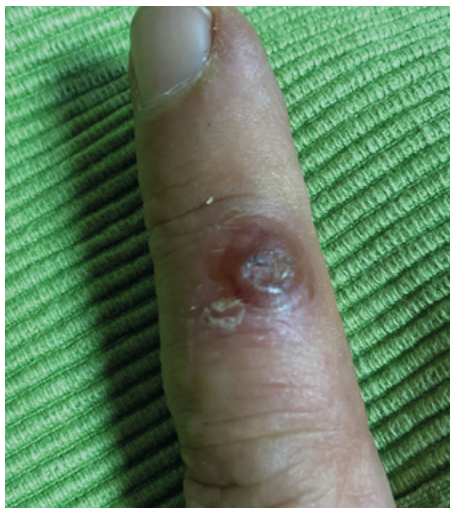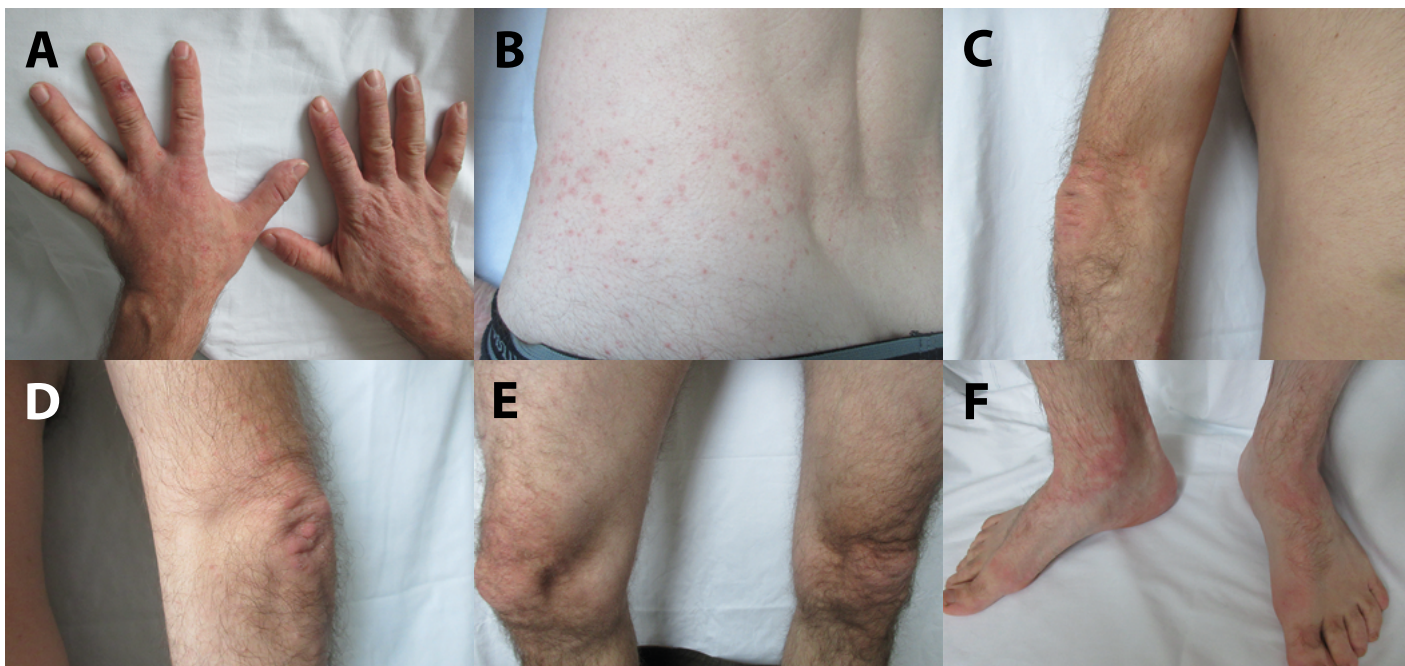


makulózních, plošně papulózních až multiformních morf na rukou, následně v dalších dnech i nad lokty, koleny a na nártách. Morfy nebolí, svědí. V den prvního vyšetření je pacient již více než 24 hodin bez nových projevů. Původní morfa na 3. prstu se hojí. Na infekční ambulanci byly před 2 dny provedeny základní odběry (KO + dif., biochemie, stěr z defektu na 3. prstu) a vysloveno podezření na orfvirózu. Byl nasazen promethazin hydrochlorid 25 mg na noc a doporučen klidový režim. V osobní anamnéze se pacient neléčil pro žádnou chorobu. Léky kromě nově nasazeného promethazin hydrochloridu neužíval žádné, lokálně aplikoval na primární morfu povidon jodinát pod krytí. Alergie neudával. Epidemiologická anamnéza: stahoval srnu, dále v kontaktu doma s ovci

Obr. 1. Morfa orfu na 3. prstě levé ruky

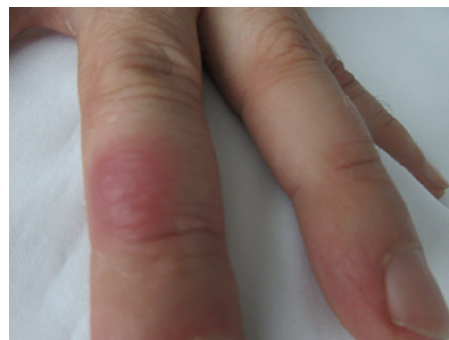

Obr. 2A–F. Multifonní exantém na těle



a skotem, v cizině nebyl. Fyziologické funkce v normě, teplotu neměl. V rodině nikdo kožní obtíže neměl. Objektivní nález při úvodním vyšetření. Na 3. prstu levé ruky na hřbetu středního článku morfa průměru 10–12 mm, bochníčkovitého tvaru, v centru deprese o průměru asi 7 mm krytá nesouvislou krustoskvamou, neobtěžuje (Obr. 1). Na rukou včetně prstů, nejvíce na hřbetech a dále i na předloktích, více nad lokty, v pase, na zádech, nad koleny a na nártách nohou jsou přítomny makulopapulózní projevy průměru 3–10 mm, světle růžové barvy, místy splývající, silně svědí (Obr. 2 a-f). Diagnóza byla stanovena takto: Suspektní orf na 3. prstě levé ruky. Generalizovaný multifonní exantém. Laboratorní vyšetření byla kompletně v normě. Pacient byl poučen o diagnóze, pátráno po zdroji infekce. Dle pacienta ovce, které chová, jsou bez projevů na kůži. Po domluvě s pacientem zatím bez celkové kortikoidní léčby. Promethazin hydrochlorid byl zaměněn za de-

Obr. 3. Stav po zhojení morfy orfu na 3. prstě levé ruky



sloratidine tbl 5 mg ráno a večer, lokálně bylo doporučeno ošetřovat primární morfu povidon jodinátem a kryt náplastí. Na morfy na těle doporučen 1× denně metylprednisolon aceponid v mléku, kůži nemydlit. Kontrola druhý den telefonická, při progresi plánováno nasazení perorálního kortikoidu. Telefonická konzultace s pacientem po 1 dni: Po ošetření morf

Obr. 4A, B. Stav po zhojení multifonního exantému na těle

